@cursosfobe

ORTODONCIA Y PERIODONTO:

COSAS QUE DEBEMOS SABER.

FOBE
Formación Odontológica

Doctor
Marcos Janson

* Graduado en Odontología: Universidad Paulista (UNIP- São Paulo).

* Especialista en Ortodoncia: FOB USP Bauru.

* Máster en Ortodoncia: FOB USP Bauru.

* Revisor Científico de American Journal of Orthodontics and Dentofacial Orthopedics.

* Escritor libros: Ortodoncia en Adultos, Ortodoncia Objetiva - Mecánica, Elásticos Intermaxilares y Finalización e Insights en Ortodoncia.

"Si no puedes explicar algo de forma simple no lo has entendido muy bien."
Albert Einstein.

Así definimos al Dr. Marcos Janson.

Doctor
Marcos Janson

A menudo nos encontramos con casos clínicos, ya empezados o a punto de empezar la ortodoncia, y que presentan recesiones gingivales.

¿Qué puede o debe hacer el ortodoncista ante esta situación?

A – Presencia de recesión gingival previa al inicio de la ortodoncia.

1- Presencia de recesiones gingivales y raíces prominentes.

Para empezar a tratar un caso donde exista una recesión (en que se recomienda injerto), si la raíz del diente está protruida (Fig. 1), lo ideal es realizar la ortodoncia antes del injerto. Esto se debe a tres motivos :

a) La posición de la raíz puede ser el principal factor etiológico de la recesión o puede contribuir para su gravedad 1.

b) Cuando el movimiento del diente es en sentido lingual (corona y/o raíz), disminuyendo la presión del diente sobre el tejido periodontal, existe la posibilidad de que la encía se posicione ¿más coronalmente? después del movimiento 2.

c) El pronóstico del injerto gingival es mayor cuando la superficie radicular expuesta está al mismo nivel que la cresta ósea adyacente 3.

Teniendo en cuenta estos tres puntos, el ortodoncista debe estar muy atento al posicionamiento de las raíces para decidir su conducta clínica. Cuando la raíz está protruida, puede ser que el torque de la corona sea demasiado negativo.

Para tener una idea clara de esto, se debe hacer lo siguiente:

Observar la raíz de perfil (Fig. 2) y evaluar la posición de la superficie incisal por oclusal (Fig.3). El siguiente caso muestra claramente como la Ortodoncia puede influir positivamente en el periodonto:

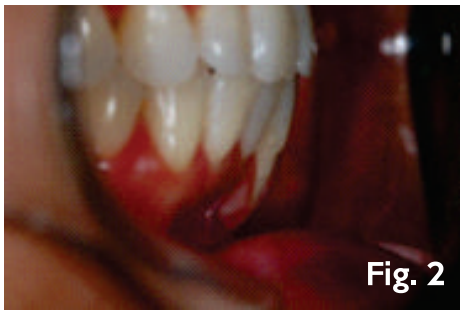

Figura 1: Foto frontal del caso, que enseña una gran recesión gingival en el diente #31. Se puede ver que hay un diastema y que la angulación de las coronas de los dientes #31 y #41 es incorrecta. Nota: las cicatrices que se ven en la parte inferior del reborde son resultado de una mentoplastia de avance reciente.

Figura 2 e 3: Fotos laterales de la oclusión enseñando la posición más protruida del diente #31 en comparación a sus adyacentes. En este caso, la raíz ejerce demasiada fuerza sobre el periodonto. La planificación del caso fue corregir las angulaciones de los incisivos, el cierre de diastema y torque de raíz del #31.

Doctor
Marcos Janson

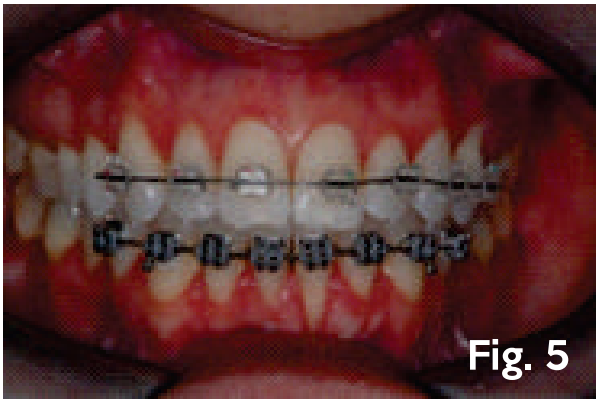

Figuras 4 y 5: Fotografías frontales de la evolución del tratamiento. Como había que realizar correcciones de angulación, no fue posible cementar pasivamente todo el arco y empezar con el torque de inmediato. Por lo tanto, primero se trabajaron las angulaciones dentarias, preparando el alineado para luego pasar a un arco rectangular.

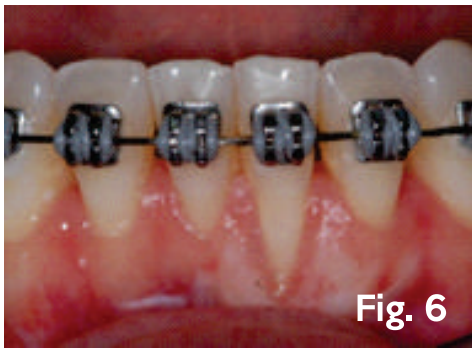

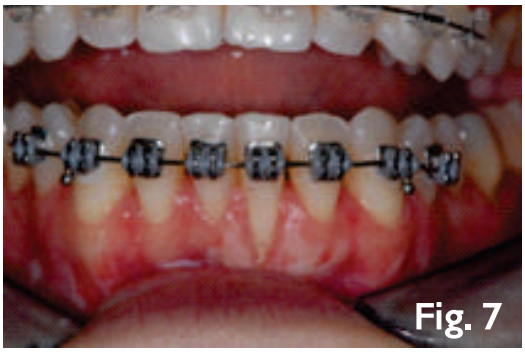

Figuras 6 y 7: Una vez todo alineado, fue posible colocar el arco rectangular y empezar el movimiento de torque lingual de raíz #31.
El slot utilizado fue de 0.022” x 0.028” y las medidas del arco fueron 0.017” x 0.025”, lo que permite un torque individual de alta intensidad con suficiente flexibilidad para colocarse fácilmente en el slot. El torque estuvo activo durante 3 meses. Después de lograr la posición deseada, el arco rectangular se mantuvo pasivamente en posición durante otros 60 días para evitar la recidiva. Poco después, el aparato fue retirado.

Figuras 8 y 9: Fotografías finales de frente y lado izquierdo. Es posible observar una mejora significativa en la recesión y el aumento en el grosor y el rango de la encía queratinizada.

Doctor
Marcos Janson

Figura 10: Fotografía de control de 1 año. Aunque se recomendó el injerto gingival en la zona, para tapar la raíz y aumentar aún más la encía queratinizada, la paciente optó por no realizarlo, estaba complacida con el resultado obtenido.

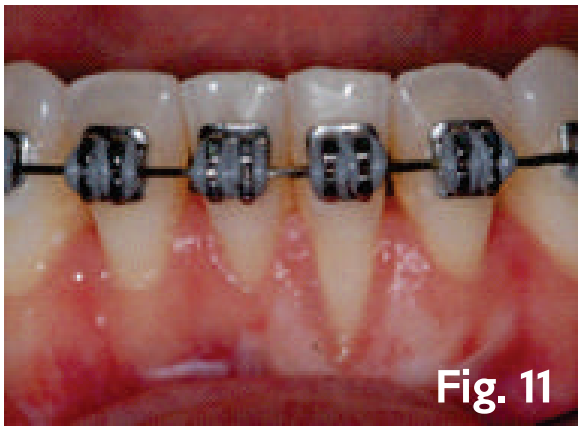

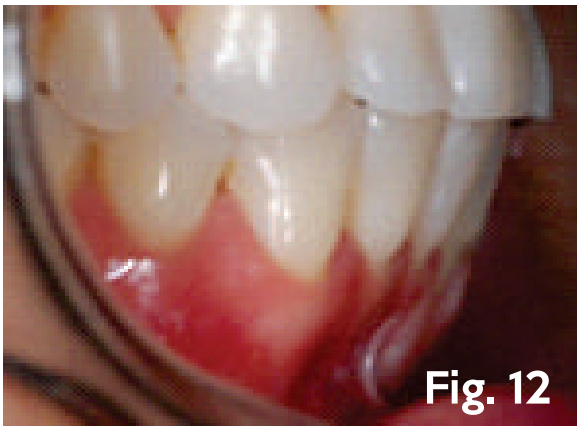

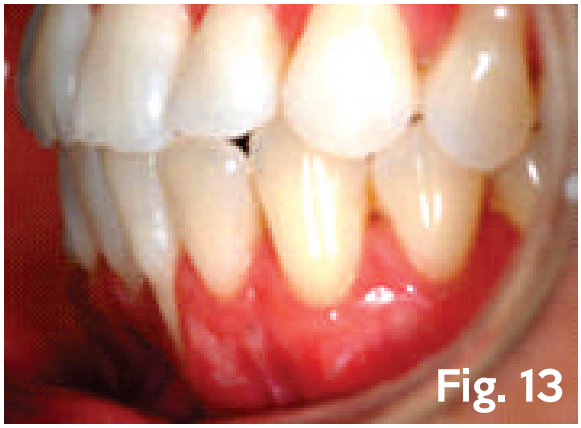

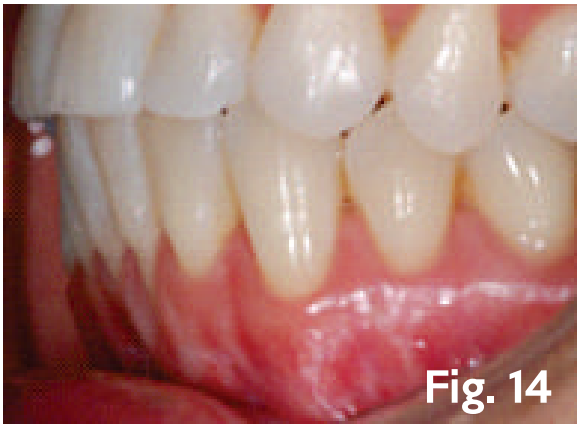

Figuras 11 a 14: Comparativa de las fotografías de perfil iniciales y después de 1 año (lado derecho e izquierdo), en las que se puede notar claramente la corrección del volumen radicular en el diente #31, a través del movimiento de torque radicular lingual.

Doctor
Marcos Janson

Observaciones Importantes

Cuando se espera un movimiento localizado de gran intensidad, como es el caso del torque lingual de la raíz, sin desplazar los dientes adyacentes, es interesante mantener un retenedor fijo cementado por lingual de 3x3 en caninos, o incluso en piezas que no se desea mover. Para que esto suceda, es necesario sin falta, cementar pasivamente el aparato en estos dientes, de lo contrario, esto puede promover un bloqueo del movimiento.

REFERENCIAS

1 - Woofter C. The prevalence and etiology of gingival recession. PerIodont Abstr. 1969;17:45-50.

2- Zachrisson B. Ortodontia e Periodontia. In: Karring TNP, editor. Tratado de periodontologia clínica. Rio de Janeiro: Guanabara Koogan; 1992. p. 537-80.

3 – Borghetti A., Gardella. J. – Thick gingival autograft for the coverage of gingival recession: A clinical evaluation. Int.J. Period. and Rest. Dent.

Notas