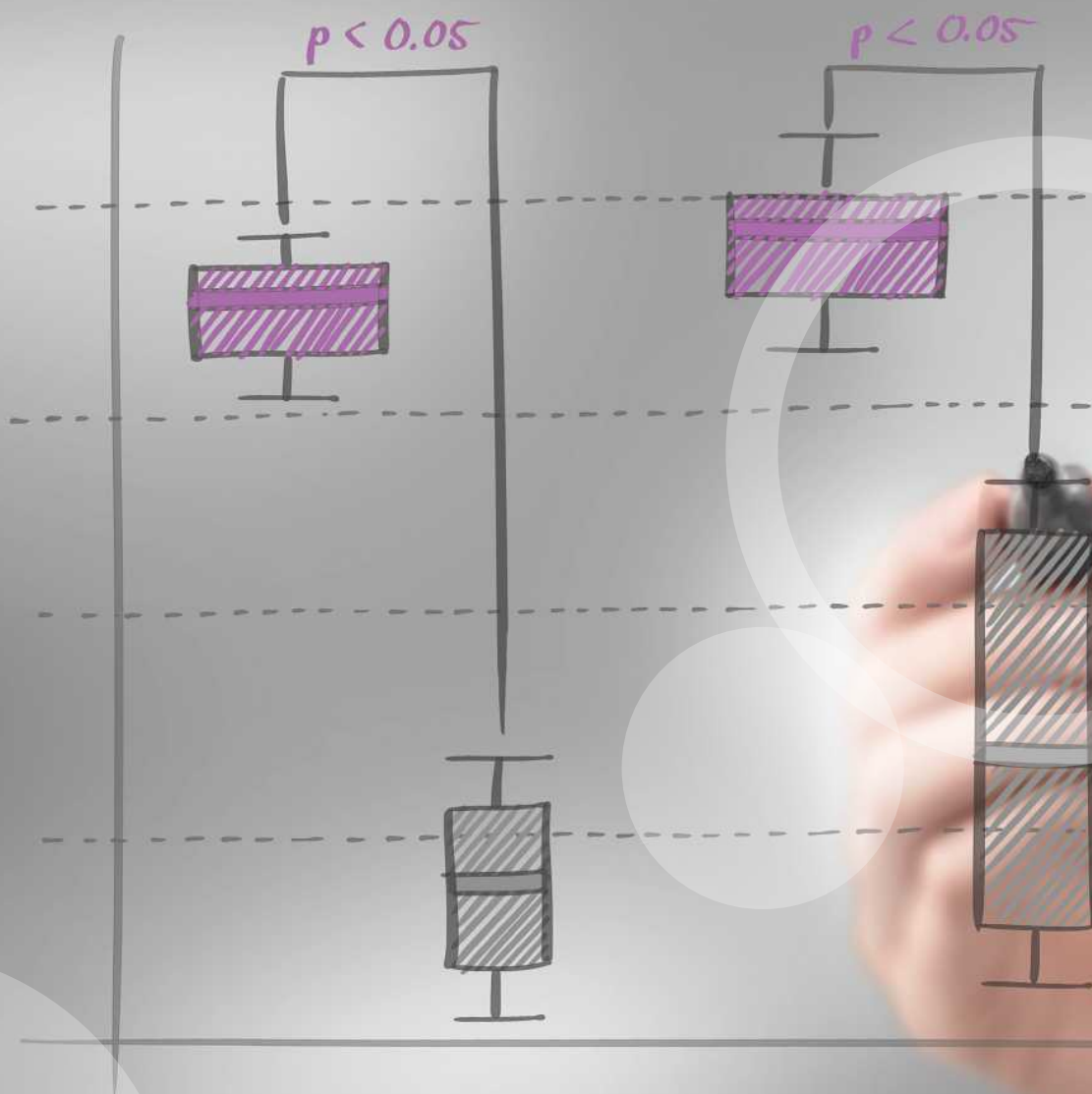

GLUMA® 2Bond / GLUMA® Desensitizer / Variotime®

Facetas cerâmicas para tratamento de
descoloração dentária e melhora periodontal

- Leonardo Fernandes da Cunha • Bruno Mendes • Heron Teixeira
- Ana Beatriz Franco Fernandes • Carla Castiglia Gonzaga • Gisele Maria Correr

Saúde bucal nas melhores mãos.



KULZER
MITSUI CHEMICALS GROUP

Facetas cerâmicas para tratamento de descoloração dentária e melhora periodontal

Resumo:

O tratamento da descoloração dos dentes é um desafio para o dentista. Existem várias opções de tratamento e uma eficaz é o uso de facetas cerâmicas. Além disso, situações em que restaurações proximais são necessárias, as distâncias biológicas horizontais e a saúde periodontal não podem ser negligenciadas. O objetivo deste caso clínico foi realizar a substituição de facetas de resina por facetas cerâmicas em um paciente com dentes com alteração de cor nos terços médios e incisal e melhorar a inflamação crônica na papilla entre lateral e canino. O exame clínico revelou resina compostas e alteração de cor desse material. Inicialmente, as resinas foram removidas e a cor foi selecionada. O mock-up foi feito para avaliar parâmetros estéticos, fonéticos e funcionais. Em seguida, os dentes foram preparados através do mock-up, a fim de reduzir a quantidade mínima de tecido dental possível. A cerâmica a base de dissilicato de lítio foi utilizada. Um resultado favorável e minimamente invasivo foi alcançado para tratar as manchas, superando as expectativas estéticas e as necessidades funcionais do paciente além da melhora periodontal observada pela condição das distâncias biológicas horizontais nos preparos das facetas.

Descritores:

• Cerâmica • Facetas • Estética • Dentária

Abstract:

Esthetic treatment of a darkened tooth represents a challenge to the dental practitioner. The ceramic-colour stability make this material a suitable choice for such treatment. Furthermore, in those situations in which proximal restorations will be necessary, especially horizontal biological distances, periodontal health cannot be overlooked. This case report presents restoration of a highly darkened anterior tooth and others teeth with with porcelain veneer. Resolution involved preparation of the dental structure. Conservative use of porcelain laminate veneers provides satisfactory esthetic outcomes and preserves tooth structure. Additionally, with management of horizontal biological distance during rehabilitation of the smile with minimally invasive ceramics and good outcome is observed.

Keywords:

• Ceramics • Dental Veneers • Esthetic Dentistry

Facetas cerâmicas para tratamento de descoloração dentária e melhora periodontal

Introdução:

As cerâmicas odontológicas têm sido amplamente recomendadas para as mais diversas situações clínicas [5], proporcionando estética e função de forma satisfatória [7].

Dentes com alteração de cor são frequentes na prática clínica. O sistema Emax têm sido amplamente utilizado pelos seus resultados estéticos e longevidade comprovada, além de sua versatilidade. Cabe ao profissional selecionar o material com propriedades adequadas e indicação correta para o sucesso do tratamento reabilitador estético. O manchamento também irá influenciar na espessura de desgaste de cada situação clínica [5,7,8].

Os princípios estéticos do sorriso como o alinhamento incisal dos dentes superiores acompanhando a curvatura do lábio inferior são facilmente reproduzidas pela cerâmica. Enquanto as resinas apresentam fraturas constantes e desgaste, esses detalhes na aparência no sorriso são perdidos facilmente. Dessa forma, a cerâmica pode reproduzir e manter os princípios estéticos do sorriso de uma forma mais detalhada com maior longevidade [5,7,8].

As distâncias biológicas verticais e horizontais das áreas interproximais têm um efeito substancial sobre a existência da papila interproximal e, conseqüentemente, sobre a estética do sorriso. Em situações onde as dimensões verticais entre o ponto de contato e a crista alveolar e / ou as dimensões horizontais entre as raízes adjacentes são muito próximas, a saúde periodontal e estética pode ser afetada, ou, se uma restauração for necessária, pode não estar em harmonia com estruturas adjacentes. Em tais situações, diferentes abordagens podem ser recomendadas, como tratamento ortodôntico ou periodontal.

Portanto, o objetivo do presente trabalho é apresentar um caso de laminados cerâmicos em dentes anteriores com grande alteração de cor associado aos demais dentes com alteração de forma para melhora estética e periodontal.

Relato do Caso:

Uma mulher de 40 anos veio ao consultório odontológico para mudar seu sorriso. A paciente apresentava facetas de resina nos incisivos centrais. Exame radiográfico, fotografias extra-orais e intraorais foram realizadas e moldagens preliminares foram feitas para a elaboração dos modelos de estudo (Figuras 1 e 2).

Figuras 1 A, B e C - Aspecto inicial do sorriso do paciente, insatisfeita com a cor dos dentes, especialmente nos terços médio e incisal.

O plano de tratamento consistiu em laminados cerâmicos de pré molar superior do lado direito até pré molar do lado direito, incluídos porque apareciam na largura dos corredores bucais. Em primeiro lugar, as resinas foram removidos e a cor do dente foi selecionada a partir da escala VITA (Vita Zahnfabrick, Bad Säckingen, Alemanha). Mock up foi feito para avaliar os parâmetros estéticos, fonéticos e funcionais (Figura 3). Os dentes foram preparados, e após os preparos, foi inserido, inicialmente, o fio retrator 000 Ultrapack (Ultradent) e a moldagem feita com silicone de adição (Variotime® - Kulzer) (Figura 4).

Figuras 4 A, B e C: Aspecto final dos dentes preparados e polidos. Imagem com escala VITA para o técnico observar a cor do substrato.

Alguns pacientes podem ter sensibilidade imediatamente após os preparos. Nesses casos, imediatamente antes da instalação das provisórias, pode ser aplicado uma camada de dessensibilizante (GLUMA® Desensitizer - Kulzer).

Facetas cerâmicas para tratamento de descoloração dentária e melhora periodontal

Relato do Caso:

As restaurações provisórias foram confeccionadas com resina bisacrílica (Structur 3 – VOCO). Nesse momento já foi possível observar que havia espaço suficiente de material para mascarar o substrato do incisivo escurecido.

Em seguida, cerâmica a base de dissilicato de lítio foi usinada. Foi feita a prova das restaurações com o try-in para seleção da cor do cimento (Clear Nexus 3 Kerr). Em seguida, as faces internas das restaurações cerâmicas foram condicionadas com ácido fluorídrico por 20 segundos (Condac Porcelana 5% - FGM). A superfície foi lavada e, em seguida, foi feita a aplicação do agente silano (Silane - Kerr). O adesivo foi aplicado conforme as orientações do fabricante (GLUMA® 2Bond - Kulzer).

Para a cimentação, um cimento da mesma cor que o try-in foi selecionado. Em seguida, o esmalte foi condicionado com ácido fosfórico e foi aplicado adesivo (GLUMA® 2Bond - Kulzer). Finalmente, o cimento foi colocado dentro dos laminados e colocados sobre os dentes suavemente. As faces palatina e vestibular foram polimerizadas por 120 segundos cada uma. Os restos de cimento foram removidos e a oclusão foi verificada.

O aspecto final pode ser observado nas figuras 5, 6 e 7.

Figuras 5, 6 (A, B e C) e 7 (A, B e C): Detalhes das restaurações e aspecto final do sorriso.

Autores:

- Leonardo Fernandes da Cunha¹
- Ana Beatriz Franco Fernandes¹
- Bruno Mendes¹
- Carla Castiglia Gonzaga¹
- Heron Teixeira¹
- Gisele Maria Correr¹

¹Programa de Pós-Graduação em Odontologia, Universidade Positivo, Curitiba, Paraná, Brasil.

Materiais Utilizados:

- GLUMA® 2Bond
- GLUMA® Desensitizer
- Variotime®

Facetas cerâmicas para tratamento de descoloração dentária e melhora periodontal

Fotos do Caso:

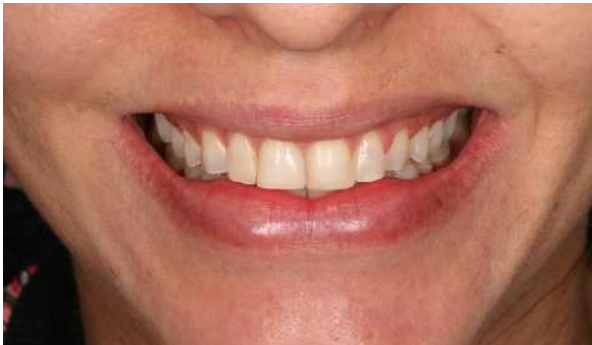

Figura 1A

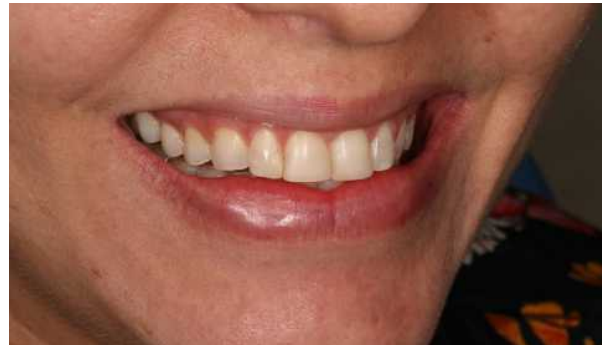

Figura 1B

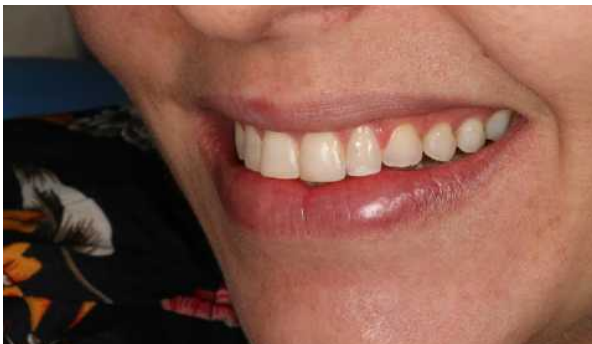
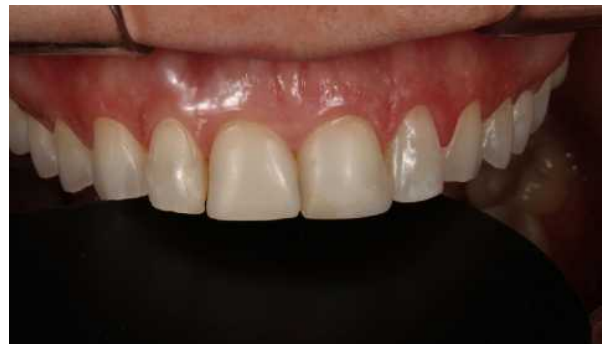
Figura 1C



Figuras 2: Pormenor dos dentes anteriores.

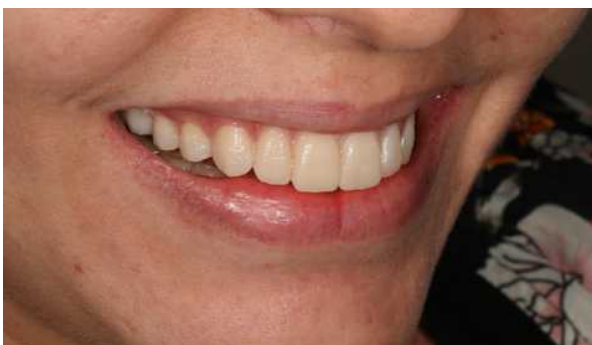

Figura 3 - Após enceramento diagnóstico, foi feita a simulação com resina bisacrílica. Dessa forma é possível nessa fase avaliar e conversar com o paciente sobre os aspectos de alteração de forma e tamanho.

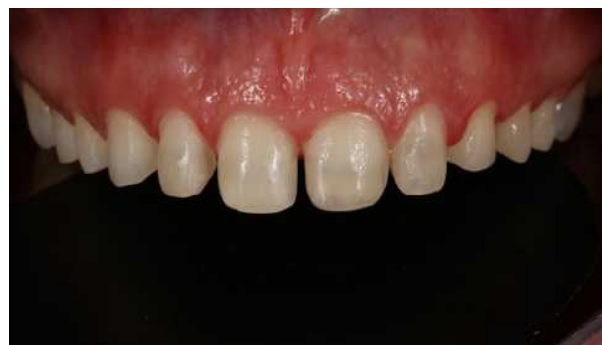

Figura 4A

Facetas cerâmicas para tratamento de descoloração dentária e melhora periodontal

Fotos do Caso:

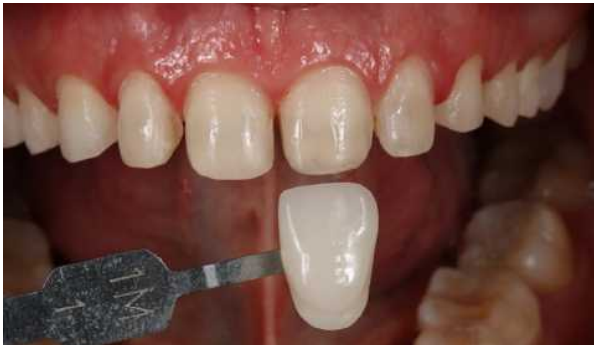

Figura 4B

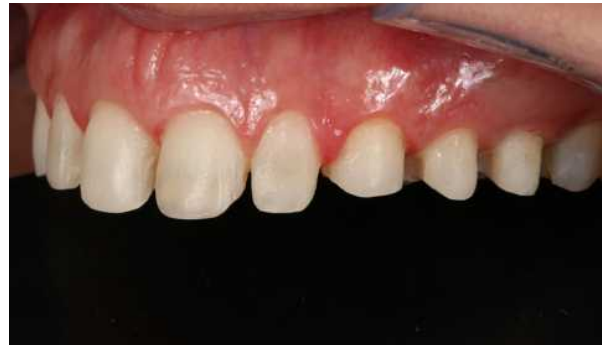

Figura 4C

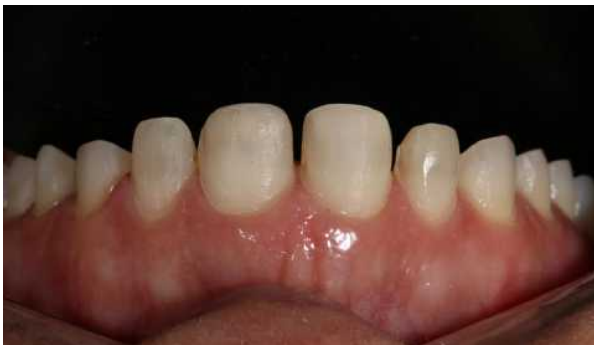

Figura 4 D - Preparos após a remoção das provisórias.

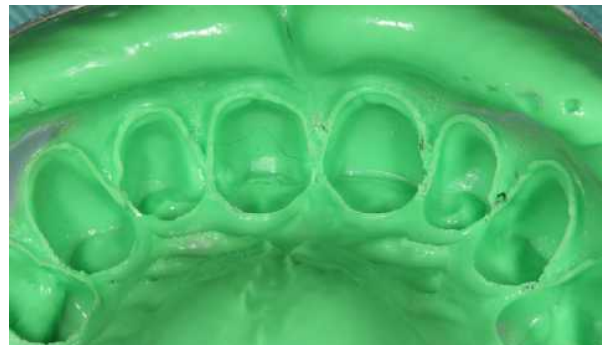


Figura 4 E - Imagem da moldagem com silicone de adição Variotime® Kulzer.

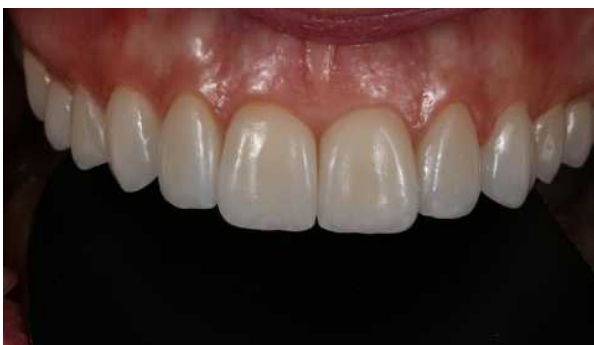

Figura 5

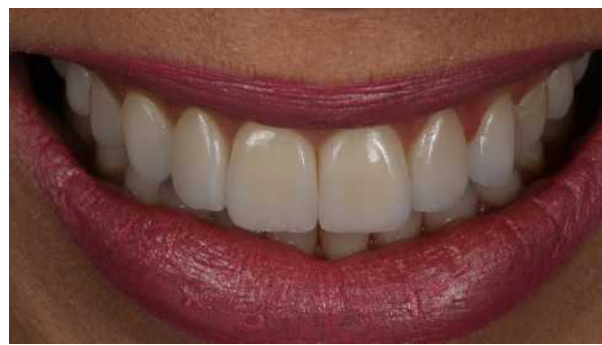

Figura 6A

Facetas cerâmicas para tratamento de descoloração dentária e melhora periodontal

Fotos do Caso:



Figura 6B

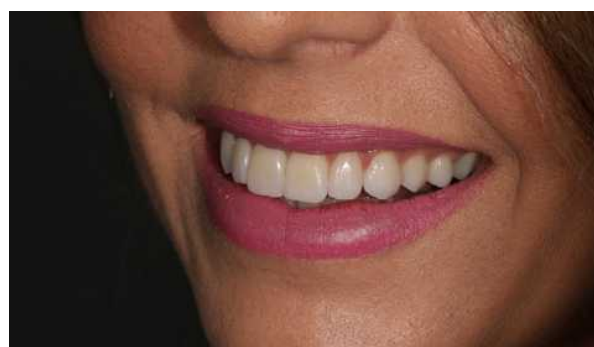

Figura 6C

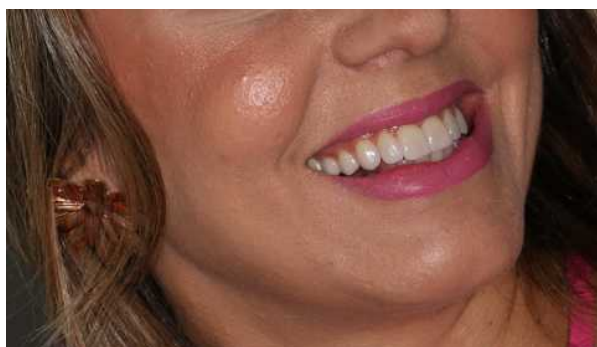

Figura 7A

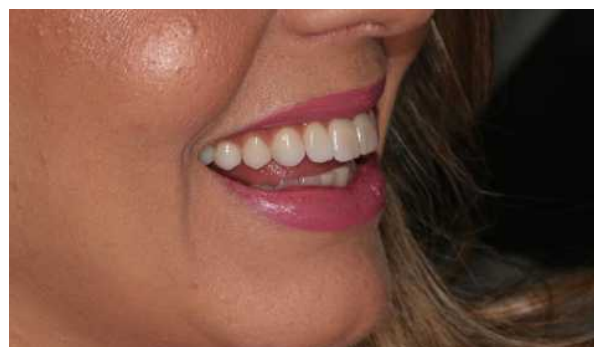

Figura 7B

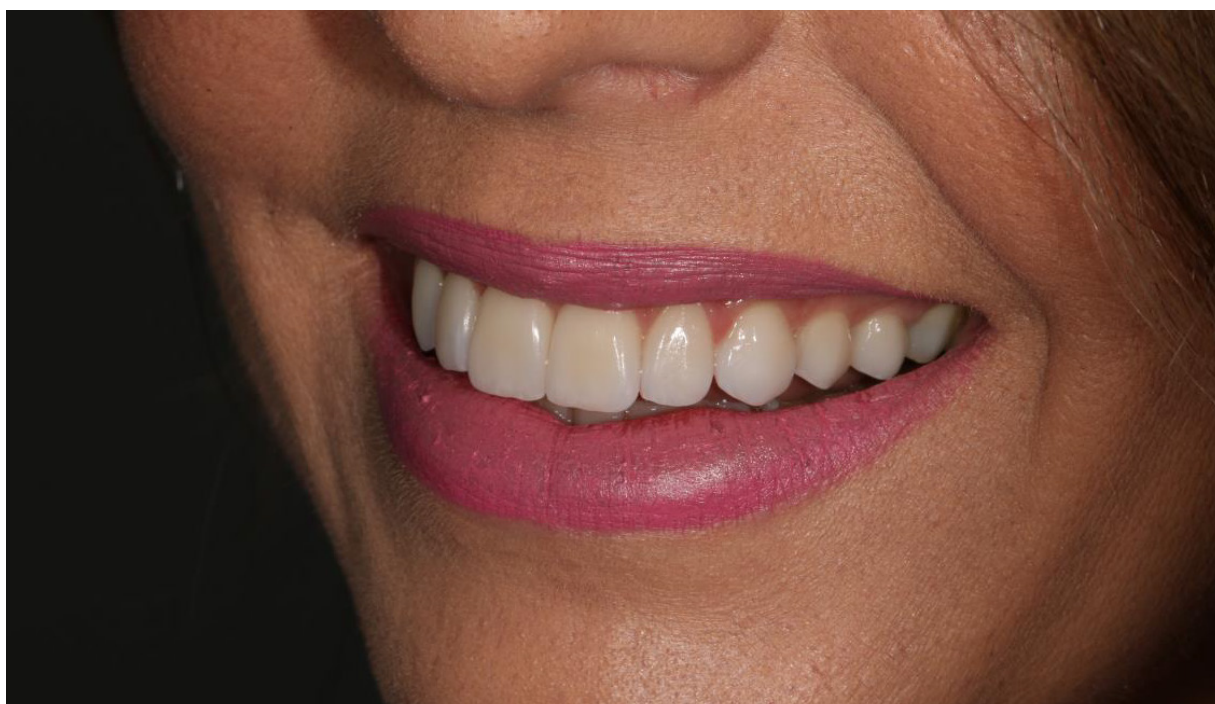

Figura 7C

Facetas cerâmicas para tratamento de descoloração dentária e melhora periodontal

Discussão:

A técnica indireta é aconselhável em situações extensas e permite melhor adaptação nas regiões proximais e cervical, além de refinamento na anatomia, por ser feito o trabalho fora da cavidade bucal [7,8]. Atualmente, as cerâmicas odontológicas apresentam inúmeras vantagens, como múltiplas cores, diferentes opções de translucidez, e facilidade de ajuste e polimento [5]. Têm sido amplamente utilizadas nos casos de facetas.

O sistema restaurador adesivo indireto evoluiu de forma expressiva nos últimos anos, o que pode ser comprovado na literatura especializada, tanto dos adesivos dentinários quanto dos cimentos resinosos [4,5]. Assim, diferentes sistemas estão disponíveis para os profissionais atualmente. Cabe ao profissional experimentar o sistema que apresente melhor facilidade de manipulação e resultados favoráveis.

Do ponto de vista restaurador, quando o espaçamento proximal é promovido e a distância biológica horizontal é respeitada, os procedimentos são facilitados e a saúde periodontal é melhorada como demonstrado na caso relatado. Além disso, a prova, o ajuste e a cimentação das restaurações indiretas são mais adequados ao seu eixo de inserção, reduzindo a interferência proximal.

As guias de desoclusão anterior e lateralidades também devem ser testadas e ajustadas para favorecer a longevidade do tratamento, além de estarem associadas à estética do comprimento dos dentes anteriores. Sendo essa estética e funcionalidade mais estáveis em cerâmica quando comparadas às resinas compostas [1,2,4].

Conclusão:

Os laminados cerâmicos são uma forma de tratamento conservadora e estética para tratamento de dentes com alteração de cor além de poder promover uma melhora periodontal.

Referências Bibliográficas:

1. Cunha LF, Gonzaga CC, Saab RC, Mushashe AM, Correr GM. Rehabilitation of the dominance of maxillary central incisors with refractory porcelain veneers requiring minimal tooth preparation. *Quintessence Int.* 2015; 46(10):837-41
2. Cunha LF, Gugelmin BP, Gaião U, Gonzaga CC, Correr GM. Tooth movement with elastic separators before ceramic veneer treatment: Rearranging asymmetric diastemas by managing the horizontal distance. *Quintessence Int.* 2017; 11:1-5.
3. Cunha LF, Mondelli J, Furuse AY. Planejamento e considerações pré e pós-operatórias no fechamento de diastemas. *Revista Brasileira De Odontologia.* Rio De Janeiro: associação brasileira de odontologia - seção rio de janeiro. 2011; 68:12-5.
4. Cunha LF, Pedroche L, Gonzaga CC, Furuse AY. Esthetic, occlusal, and periodontal rehabilitation of anterior teeth with minimum thickness porcelain laminate veneers. *J Prosthet Dent* 2014;112(6):1315-8.
5. Kina S. Equilibrium - cerâmicas adesivas case book. Artes Médicas; 2009.
6. Ribeiro TTC ; Cunha, L. F. ; Mondelli, José ; Raveli, D. B. . Fechamento de diastema anterior: associação de procedimentos ortodôntico e restaurador. *Ortho Science: orthodontic science and practice* 2011; 4: 87-93.
7. Rufenacht CR. Princípios da Integração Estética. São Paulo, Quintessence; 2003.
8. Shenoy A, Shenoy N. Dental ceramics: an update. *J Conserv Dent* 2010;13(4): 195-203.